Aus der Chirurgischen Klinik der Universität Heidelberg
Direktor: Professor Dr. Kirschner

Das Schicksal der Kranken mit Schädigungen des Plexus cervico-brachialis

Inaugural-Dissertation

zur

Erlangung der zahnmedizinischen Doktorwürde

einer

Hohen Medizinischen Fakultät

der

Ruprecht-Karls-Universität zu Heidelberg

vorgelegt von

Gisela Caemmerer
Zahnärztin

NIH Medical Library

HEIDELBERG 1939
Buch- und Kunstdruckerei Dr. Johannes Hörning

Gedruckt mit Genehmigung der medizinischen Fakultät
der Universität Heidelberg

Dekan:
Prof. Dr. H. Runge

Referent:
Prof. Dr. M. Kirschner

1939

Meinen lieben Eltern!

Gliederung

A. Einleitung:
   a) Kurze Topographie des Plexus cervico-brachialis.
   b) Die pathologische Anatomie des Nervengewebes.
   c) Die Regenerationsgesetze der nervösen Elemente.

B. Hauptteil:
   a) Die Hauptlähmungsformen des Plexus cervico-brachialis.
   b) Die mechanischen Schädigungen des Plexus cervico-brachialis:
      I. Plötzlich eintretende mechanische Schädigungen.
      II. Allmählich eintretende mechanische Schädigungen durch:
         1. Narbenbildung nach Trauma.
         2. Wachsende Tumoren.
         3. Anatomische Besonderheiten.
   c) Die bakteriell-toxischen Schädigungen des Plexus cervico-brachialis durch:
      I. Die Betäubungsmittel, die CO- und Alkoholvergiftung.
      II. Die Heilseren.
      III. Die Fokalinfektion.
   d) Die Heilungsaussichten.
   e) Die Anzeigestellung zur operativen Freilegung und zur konservativen Behandlung.

C. Zusammenfassung.

A. Einleitung

Durch die stetige Zunahme der Industrialisierung, der Mechanisierung und der Verkehrsmittel innerhalb der letzten 20 Jahre stiegen auch die Betriebs- und Verkehrsunfälle und damit die traumatischen Schädigungen des Hals-Arm-Geflechtes. Außer durch mechanische Verletzungen können Schädigungen des Plexus cervico-brachialis auch durch die Druckwirkung wachsender Tumoren, durch Anomalien des Skelettsystems und durch infektiös-toxische Ursachen ausgelöst werden. Die Folgen all dieser Einwirkungen sind: motorische, sensible, vasomotorische, trophische und Reflexstörungen im Versorgungsgebiet der betroffenen Nerven, gegebenenfalls mit Schmerzen und Parästhesien.

a) Kurze Topographie des Plexus cervico-brachialis.

Der Plexus cervico-brachialis setzt sich aus den ventralen Ästen des 5.—8. Hals-, dem 1. Dorsalnerven und Bündeln aus dem 4. Cervical- und 2. Dorsalnerven zusammen. Die Wurzeln vereinigen sich in der Lücke zwischen M. scalenus medius und M. scalenus anterior zum Armgeflecht. Die Arteria subclavia bildet die Trennungslinie zwischen den drei oberen Wurzeln, die vor ihr und den beiden unteren Wurzeln, die hinter ihr liegen. Von der Vereinigungsstelle aus zieht der Plexus abwärts durch die Fossa supraclavicularis unter das Schlüsselbein zur Achselhöhle. Hier zweigt er sich auf. Die Beteiligung der einzelnen Segmente an der Bildung des nervösen Armgeflechtes gibt uns beigefügtes Schema nach von Lanz und Wachsmuth.

b) Die pathologische Anatomie des Nervengewebes.

Sie zeigt je nach der Art der Verletzung große Unterschiede. Partielle sowie totale Durchtrennungen können sowohl durch scharfe wie stumpfe Gewalten verursacht werden. Bei einfachen Nervendurchschneidungen zeigt der Nervenquerschnitt durch Hervorquellen der gelblich-weißen Nervenfasern ein samtartiges Aussehen. Das Bild der stumpf verletzten Nerven wechselt vom makroskopisch normalen Gewebe bis zur völligen Nervenzerreißung. Da die Schädigungen dieser Art in der Regel mit Prellungen und Quetschungen des nervösen Gewebes einhergehen, unterbleiben die Narbenbildung und die Atrophie fast nie. Ein solcher Nerv ist glatt und weiß, einem bindegewebigen Strang zum Verwechseln ähnlich. Das Hervorquellen an den Faserquerschnitten ist durch

eine stärkere Proliferation des Zwischengewebes verhindert. Dies tritt am peripheren Ende, in dem das spezifische Gewebe atrophiert ist, am deutlichsten hervor. Die Ausdehnung der Nervennarben kann je nach der Art der einwirkenden Gewalt und der Größe der Verletzung stark wechseln. Foerster nimmt dazu noch eine individuelle Disposition zur Narbenbildung an.

Bei völliger und dauernder Trennung eines Nerven von seinem peripheren Anteil kommt es zur Verflechtung der von dem zentralen Stumpf ausgehenden Nervenfasern mit dem oft stark wuchernden endo- und perineuralen Bindegewebe. Dieses pathologische Wachstum kann so weit gesteigert sein, daß tumorartige Anschwellungen der Nerven an der Durchschneidungsstelle entstehen: Neurome.

c) Die Regenerationsgesetze der nervösen Elemente.

Nervenpathologie und Nervendegeneration sind keineswegs in jedem Falle gleichbedeutende Begriffe. So leitet z. B. eine vorwiegend traumatische Degeneration zunächst die Regeneration der Nervenverletzungen ein (Aschoff). Diese Rückbildung des nervösen Gewebes geht im zentralen Nervenstumpf bis zu den nächsten Ranvierschen Schnürringen zentralwärts, in extremen Fällen ist sie bis zu sechs Segmenten zu verfolgen. Im peripheren Anteil erfolgt die Degeneration bis zu den Endverzweigungen. Nach der Begrenzung der degenerativen Vorgänge setzt sowohl im zentralen als auch im peripheren Stumpf die Regeneration ein. Sie erfolgt durch Auswachsen junger Nervenfasern (Achsenzylinder) von der Zentrale aus. Die zugrunde gegangenen Fasern dienen anscheinend nur als Leitungsstränge für die neugebildeten Nervenfasern. Vielleicht beteiligt sich aber auch das periphere Stück aktiv an der Regeneration unter Anregung des zentralen Anteiles. Jedenfalls muß, um eine vollständige Ausbildung von Nervenfasern in der Peripherie zu erreichen, eine funktionelle Reizübertragung durch Vereinigung mit Elementen des zentralen Anteiles stattfinden. Bleibt dieser Reiz aus, so kommt es zur weiteren Degeneration. Die Wiederherstellung der Funktion dauert daher gewöhnlich Monate bis Jahre. Nur bei geringfügigen Verletzungen kann die Wiederherstellung der Leitung in kürzerer Zeit erfolgen. Nach Vogt bleibt die Regenerationsfähigkeit der Nervenfasern nach der Verletzung ungefähr 6—7 Monate auf gleicher Höhe. Dann sinkt sie ab. Diese Tatsache ist von besonderer Wichtigkeit für die Festlegung eines Operationstermines.

Für die Dauer der Funktionsrückkehr ist die Länge des Weges maßgebend, den die aus dem zentralen Stumpf auswachsenden Nervenelemente zurücklegen müssen. Die Narbenbildung und der Bluterguß bilden einen Widerstand, wodurch die auswachsenden

Fasern abgelenkt und die Wiederherstellung der Leitung verzögert oder gar vereitelt wird. Ein weiterer sehr wichtiger Regenerationsfaktor liegt in der Qualität des betreffenden Nerven. Ein Trigeminusast z. B. vermag auch nach Resektionen wieder zusammenzuheilen. Die sensiblen und die peripheren Nerven regenerieren im allgemeinen leichter als die motorischen und die näher der Zentrale gelegenen. So ist z. B. die Regenerationstendenz des Plexus cervico-brachialis im ganzen geringer.

B. Hauptteil

a) Die Hauptlähmungsformen des Plexus cervico-brachialis.

Man unterscheidet je nach dem Sitz der Schädigung drei Hauptlähmungstypen:

1. Die Erbsche Lähmung oder obere Plexuslähmung (5. und 8. Cervicalsegment).
2. Die untere Plexuslähmung vom Typ Klumpke-Déjérine (8. Cervical-, 1. Dorsalwurzel).
3. Die totale Plexuslähmung.

Die Erbsche Lähmung ist die häufigste und somit klinisch wichtigste Plexuslähmung. Ursachen ihrer Häufigkeit sind die ungeschützte Lage der oberen Wurzeln, die sie Verletzungen leicht zugänglich macht, und die Nachbarschaft der ersten Rippe, des Schlüsselbeins und der Halswirbelquerfortsätze, die bei Brüchen primär durch die Wirkung von Knochensplittern oder sekundär durch Callusdruck die Nervenwurzeln verletzen können. Auch die Narkoselähmungen und ein Teil der Entbindungslähmungen gehören hierher. Sie entstehen durch eine Quetschung des nervösen Geflechtes bei ungünstiger Lage der betreffenden Extremität. Schließlich kann die Erbsche Lähmung noch im Gefolge von Heilseruminjektionen auftreten.

Bei der oberen Teillähmung sind vor allem die Nervi suprascapularis, axillaris, musculocutaneus und zum Teil die Nervi radialis und medianus betroffen. Auch der Nervus dorsalis scapulae kann mit einbezogen sein. Infolgedessen zeigen sich die motorischen Störungen an folgenden Muskeln: Musculus rhomboideus, supra- und infraspinatus, teres minor, deltoideus, biceps, brachialis internus, den Supinatoren und oft dem Extensor carpi. Der Arm

hängt schlaff an der Körperseite, ist innenrotiert und kann nicht seitlich erhoben werden. Der Unterarm ist gestreckt und stark proniert. Die sensiblen Störungen sind verschieden. Meist finden sie sich an dem vom Nervus axillaris sensibel versorgten Gebiet (an der Innenseite des Oberarmes). Entsprechend der Versorgung von C 5 und C 6 nehmen sie ab und zu einen entsprechenden Bezirk am Oberarm oder an der Außenseite des Unterarmes ein.

Die untere Plexuslähmung betrifft im wesentlichen den Vorderarm, und zwar die Flexoren und die Muskeln der Hand. Ganz selten nur scheinen die Extensoren, der Triceps und die Daumenstrecker beteiligt zu sein. Es besteht Gefühlsausfall des Nervus ulnaris und an der Innenfläche von Unter- und Oberarm. Wichtig für die Erkennung der Klumpkeschen Lähmung ist das Vorhandensein des Hornerschen Syndroms oder des okulopupillären Symptomenkomplexes infolge Mitverletzung der Rami communicantes zum Grenzstrang: Zurücksinken des Augapfels, Verengerung der Lidspalte und der Pupille, Hyperidrosis auf der kranken Seite, in schweren Fällen Anidrosis.

Die Ursachen für die untere Lähmung sind außer Unfallverletzungen Halsrippen, ungewöhnlich kurze erste Rippe oder außergewöhnlich lange Querfortsätze des siebten Halswirbels.

Bei der totalen Lähmung ist die Arm- und die Schultergürtelmuskulatur motorisch vollkommen gelähmt. Mit Ausnahme eines kleinen Teiles an der Schulter, der von dem Nervus dorsalis scapulae (C 4 und C 5) innerviert wird, und eines schmalen Streifens an der Innenseite des Oberarmes durch Th 2, eines Anteiles des Nervus cutaneus brachii medialis, fällt die Sensibilität der ganzen oberen Extremität aus.

Die Literatur bezeichnet die totale Lähmung als selten. In den später beschriebenen 13 Krankengeschichten ist sie zweimal nachweisbar. Es handelt sich dabei in beiden Fällen um Zerreißungen des Plexus brachialis nach Motorradunfällen. Weitere Ursachen für die Gesamtlähmung bilden Zerrungen, die bei ungeschickten Einrichtungsversuchen des Oberarmkopfes entstehen können; vor allem aber findet man sie bei Transmissionsverletzungen.

Meist liegen die drei angeführten Typen nicht rein vor. Die Entstehungsursachen sämtlicher Erscheinungsformen sind die mechanischen und die bakteriell-toxischen Schädigungen.

b) Plötzlich eintretende mechanische Schädigungen.

Sie werden ausschließlich durch Unfälle hervorgerufen. Ihre Grundlagen sind:

1. Die Nervenerschütterung wird verursacht durch eine stumpfe Gewalt, die nicht genügend Durchschlagskraft besitzt, um eine Kontinuitätsdurchtrennung zu bewirken. Bei der

„Commotio nervi“ handelt es sich in Analogie zu der Commotio cerebri und der Commotio spinalis um eine primäre Stauchung der nervösen Substanz mit sekundär auftretenden Gefäßspasmen.

Die schädigenden Ursachen können den Stamm oder seine Zweige treffen. Diesen Möglichkeiten entsprechend finden sich dann völlige bzw. teilweise Funktionsstörungen. Immer sind die Ausfallserscheinungen nur vorübergehend.

2. Der Nervenquetschung mit Ödem oder Bluterguß liegt eine Zerrung oder Quetschung meist bei erhobenem und abduziertem Arm zugrunde. Die Nervenelemente sind durch Druck oder Zug mehr oder minder stark geschädigt. Unter degenerativen und regenerativen Prozessen kann es zum allmählichen Ersatz des geschädigten Nerven kommen. Es kann diese Wiederherstellung aber auch durch besondere Umstände gestört werden, z. B. durch Narbenbildungen im Gefolge von Ödem oder Bluterguß. Die motorischen Symptome sind teilweiser oder völliger Funktionsausfall. Bilden sich die Lähmungserscheinungen nicht zurück, so ist baldige Neurolyse und gegebenenfalls Narbenexcision und Nervennaht erforderlich.

3. Die Nervendurchquetschung ist eine sehr häufige Folge des Plexusschadens durch Motorradverletzungen. Sie zeigt sich in einem völligen Funktionsausfall. Zugleich ist ein allmähliches Absinken der faradischen wie der galvanischen Erregbarkeit am Nerven nachzuweisen. Sonntag stellte völliges Erlöschen nach ungefähr 12 Tagen fest. Die galvanische Erregbarkeit der Muskulatur steigert sich zunächst. Nach 3—4 Wochen tritt dann die Entartungsreaktion ein, d. h. die Anodenschließungszuckung übertrifft an Stärke die Kathodenschließungszuckung. Durch die einsetzende Muskelatrophie erlischt auch hier nach einigen Monaten die galvanische Erregbarkeit vollkommen.

Die Sensibilitätsausfälle entsprechen meist nicht dem anatomischen Ausbreitungsbezirk der Lähmung, da die sensible Versorgung durch ausgedehnte Anastomosen weitgehend gesichert ist. Bei der Schädigung sämtlicher Stränge des Armgeflechtes findet sich eine ausgedehnte und dauernde Anästhesie.

Die Symptome der vasomotorischen Störungen bestehen in Rötung bzw. Cyanose, Schwitzneigung sowie Kälte der Haut.

Die trophischen Störungen zeigen sich in Glätte und Trockenheit der Haut mit Neigung zu Ekzem, Hornanomalie, Nagelatrophie. Sekundär können eine Neuralgie oder eine Neuritis auftreten.

Die Hauptursache der plötzlich auftretenden Lähmungen des Plexus cervico-brachialis sind die Verkehrsunfälle, und da im besonderen die Motorradverletzungen. Foerster und Stahl

sehen die Plexusschädigung als typische Motorradverletzung an. Die Krankengeschichten, die dieser Arbeit zugrunde liegen, bestätigen diese Annahme. Von den traumatischen Schädigungen sind allein 55,5 % auf Motorradverletzungen zurückzuführen. Stahl berichtet über acht Fälle, die ausschließlich dieser Verletzungsart angehören. Als häufigsten Verletzungsmechanismus nimmt er die Zerquetschung an: „Die Plexusverletzungen sind sicher zum größten Teil keine Rißverletzungen, sondern entstehen dadurch, daß eine Gewalt von oben außen nach innen unten gerichtet den Plexus auf den Querfortsätzen zerquetscht."

4. Die Wurzelausreißungen finden sich in der Hauptsache bei der Klumpkeschen Lähmung, da die unteren Plexusanteile am kürzesten und straffsten sind. Gleich einem „gespannten Kabel" reißen die Nervenstränge da, wo sie befestigt sind, also nahe der Austrittstelle aus der Dura. Die Ursachen dieser Schädigungen sind hauptsächlich Transmissionsverletzungen und Motorradunfälle.

Krankengeschichten

1. 1934; Krankenblatt Nr. 2670
vom 22. 9. 34 — 31. 10. 34.

Vorgeschichte: Der 23jährige Erwin K. aus I. (Beruf: Maler) erlitt als Beifahrer am 9. 9. 34 einen Motorradunfall. Anprall mit linker Schulter gegen Telegraphenstange. Der Führer war sofort tot. Er selbst war stundenlang bewußtlos. Linker Arm nach Aufwachen sofort völlig gelähmt. 14tägige Behandlung im Heimatkrankenhaus. Während dieser Zeit Besserung in der passiven Schulterbeweglichkeit, Rückkehr der Empfindung im Oberarm. Nun seit 3—4 Tagen Schmerzen am Ellbogen und an der Hand (Stechen und Reißen).

Befund: Linke Supraclaviculargrube von einem derben, nicht pulsierenden, resistenden Tumor (Hämatom) ausgefüllt. Hornersches Syndrom ist nicht vorhanden.

Extremität: Linker Arm nur passiv beweglich. Der Radialispuls ist kaum zu fühlen. Der linke Arm ist in seiner ganzen Muskulatur paretisch, schlaff, völlig bewegungsunfähig. Die Finger werden in Mittelstellung gehalten. Lediglich die Schulter kann bewegt werden, nach oben, vor, unten. Keine Druckschmerzhaftigkeit der großen Nervenstämme.

Elektrisch: Keine indirekte Erregbarkeit der geschädigten Muskeln. Entartungsreaktion.

Reflexe: Links fallen die normalen Armreflexe aus.

Diagnose: Totale Plexuslähmung.

Operation: (Dr. Flick) ungefähr 3 Wochen nach der Verletzung. Schrägschnitt am hinteren Rand des Sternocleidomastoideus. Schon bei Freilegung der Muskulatur zeigt sich eine ausgedehnte narbige Platte, bei der es nicht mehr möglich ist, sich anatomisch zu orientieren. Plexus so zerrissen und in Narbengewebe eingebettet, daß Nervennaht unmöglich ist. Glatte Wundheilung.

Auf Bewegungsübungen, Massage, Elektrisieren nimmt die passive Beweglichkeit im Schultergelenk etwas zu. Nach dem Massieren leichte

ziehende Schmerzen im Unterarm. Hier Anästhesie für alle Qualitäten. 24. 1. 35: Sensibilitätsausfälle zurückgegangen.

Nachuntersuchung nach 3½ Jahren: Ganzer linker Arm schlaff, paretisch. Totale Lähmung, Krallenhand, Atrophie der gesamten Ober- und Unterarmmuskulatur. Hypästhesie im Bereich des N. supraclavicularis links, des N. axillaris, des N. cutaneus brachii medialis, posterior, lateralis, sowie am ganzen Unterarm und an der Hand.

Ergebnis: Besserung der Sensibilität, und zwar nach Angabe des Kranken schon bald nach der Operation. Motilität unverändert.

2. 1935; Krankenblatt Nr. 4295
vom 14. 11. 35 — 14. 12. 35.

Vorgeschichte: Rudolf B. aus O., 29 Jahre, Beruf: Chauffeur. Im Juli 1935 Motorradunfall. Fuhr im Tempo von 80 km gegen einen Baum, an den er mit der rechten Schulter anprallte. Keine Commotio cerebri. Die rechte Schulter war geschwollen, der rechte Arm sofort völlig gelähmt. Im Krankenhaus L. lange Zeit mit medico-mechanischen Übungen behandelt, ohne daß eine Besserung der aktiven Beweglichkeit eintrat.

Befund: Kein okulopupillärer Symptomenkomplex.

Extremität: Rechter Arm zeigt hochgradige Atrophie der Schulter- und sämtlicher Armmuskelgruppen. Der Arm hängt schlaff herab, kann in keinem Gelenk aktiv bewegt werden. Der Kranke klagt über heftig brennende Schmerzen im Deltoideus-Triceps-Gebiet und am Handrücken.

Diagnose: Im wesentlichen obere Plexuslähmung. Ulnarisgebiet teilweise mitbetroffen.

Operation am 18. 11. 35 in Lokalanästhesie und Evipanzusatz (Prof. Kirschner).
Schnitt von oben innen nach unten außen an der rechten Halsseite querfingerbreit lateral neben dem Sternocleidomastoideus. In der vorderen Scalenuslücke wird in die Tiefe gegangen, wo man erst nach langem Suchen den völlig durch Narbengewebe entstellten Plexus brachialis findet. Er ist durch zahlreiche flächenhafte Verwachsungen mit der Umgebung fest verlötet, aus der er sich nur auf scharfem Wege auslösen läßt. In seinem unteren Teil ist er mit der Arteria subclavia innig verwachsen. Neurolyse gelingt weitestgehend. Der Plexus selbst ist an einigen Stellen von Narbengewebe völlig durchwachsen. Die größte dieser Durchwachsungen wird in einem 1 cm langen Stück excidiert, die Stümpfe durch feine Catgutknopfnähte vereinigt. Schichtweiser Wundverschluß. Glatte Heilung.

Ergebnis: Finger bewegen, Hand frei drehen, freie Beweglichkeit im Schultergelenk ca. 10 % vor und zurück.

Nachuntersuchung nach 3 Jahren: Keine weitere Besserung der Lähmung bezüglich der Kraft und des Gefühls. Der Kranke leidet unter Schmerzen, die bei Witterungsumschlag verstärkt sind.

3. 1937; Krankenblatt Nr. 4461
vom 15. 2. 37 — 10. 12. 37.

Vorgeschichte: Josef K. aus N., 25 Jahre; Beruf: Referendar. Am 15. 7. 37 kam der Kranke in einer Kurve mit seinem Motorrad ins Schleudern und fuhr mit Kopf und rechter Schulter gegen einen Telephonmasten. Commotio cerebri, Kopfschwartenwunde über dem rechten Scheitelbein. Der rechte Arm war sofort völlig gelähmt, ohne daß an ihm oder an der rechten Schulter äußerlich eine Verletzung zu erkennen gewesen wäre. Die Sensibilität war bis zur Mitte des rechten Oberarmes aufgehoben. Nach ungefähr 14wöchiger Behandlung im

Heimatkrankenhaus hatte sich trotz Gymnastik und Elektrisierbehandlung an der rechten oberen Extremität nichts geändert.

Befund: Teilweise Entartungsreaktion, besonders der von dem N. radialis versorgten Muskulatur.

Reflexe: Armreflexe rechts schwach auslösbar.

Diagnose: Totale Plexuslähmung.

Operation am 18. 9. 37 in Lokalanästhesie (Prof. Kirschner).

Mit typischem Schrägschnitt wird in der rechten Supraclaviculargrube der Plexus aufgesucht, der infolge derber Narbenbildung in dem ganzen Gebiet nur mühsam zu finden ist. Isolierung der einzelnen Plexusnerven (nach temporärer Durchtrennung der Clavicula in der Mitte). Völlige Zerreißung des Plexus. Sicher zu bestimmen sind die distalen Teile des lateralen, medialen und dorsalen Fascikels, die auf Druck und Fassen mit der Pinzette hochempfindlich sind. Unter der Clavicula gehen sie in ein derbes Narbengewebe von 5-Markstück-Größe über. Nach proximal lassen sich nur zwei dicke Nervenstämme isolieren. Nach Excision der Narbenplatte Vereinigung der Stümpfe End zu End. Der distale mediale Fascikel wird durch Nervenpfropfung (Durchzugsmethode) mit einem proximalen Stumpf vernäht. Reposition und Drahtnaht der Clavicula. Verband in entlastender Stellung (Desaultscher Verband).

In den ersten Tagen nach der Operation noch ausstrahlende Schmerzen, die aber jetzt geringer werden. Massage und Bewegungsübungen. 6. 12. 37 Röntgenkontrolle: gute Stellung der Clavicula, noch keine wesentliche Callusbildung. Vorsichtiges Elektrisieren.

Ergebnis: = 0.

10. 12. 37. Der Kranke wird mit fest verheilter Wunde mit dem Rat entlassen, sich konservativ weiterbehandeln zu lassen und den Arm in Abduktion zu tragen, damit sich keine Kontrakturen einstellen.

Nachuntersuchung nach 1 Jahr: Keine Änderung.

4. 1929; Krankenblatt Nr. 1684
vom 8. 7. 29 — 10. 7. 29
vom 13. 7. 29 — 14. 8. 29.

Vorgeschichte: Alois A. aus B., 24 Jahre; Beruf: Heizer.

Am 20. 5. 29 stieß der Kranke bei einer Motorradfahrt in schnellem Tempo mit einem anderen Motorradfahrer zusammen und stürzte mit der linken Schulter auf das Straßenpflaster. Außer der erlittenen Commotio cerebri, einer Wunde am Fußrücken und Hautabschürfungen am linken Arm, den er sofort nicht mehr heben konnte, trug er keine Verletzungen davon. In der linken Schulter Schmerzen: „Stechen wie mit Messern."

Im Krankenhaus R. 14tägige konservative Behandlung, die noch vier Wochen lang zu Hause fortgesetzt wurde. Entlassung ohne Besserung der Armlähmung.

Befund: Horner! Halswirbelsäule, 3. und 5. Brustwirbeldornfortsatz druck- und klopfempfindlich.

Extremität: Deutliche Atrophie der linken Schulter, besonders Deltoideus und Oberarm. Aktive Bewegungen unmöglich. Passiv kann der Arm nur bis zur Horizontalen gehoben werden.

Elektrisch: Komplette Entartungsreaktion der Schulter- und Armmuskulatur.

Reflexe: Links Armreflexe nicht auslösbar.

Diagnose: Im wesentlichen Lähmung des unteren Plexusteiles.

Operation am 6. 8. 29 (Geheimrat Enderlen), Narkose.

Hautschnitt: hinten dem Trapeziusrand, vorn dem Sternocleidomast-

oideus entlang, so daß ein Dreieck mit der Spitze nach oben entsteht. Nach Freilegung der Plexusgegend sieht man, daß die ventralen Stümpfe bis in die Foramina intervertebralia zurückgewichen sind. Die peripheren Anteile sind noch gut erhalten. Der Versuch der Nervennaht muß wegen der Kürze der zentralen Stümpfe aufgegeben werden. Hautnaht, Verband.

Ergebnis: = 0.

Nachuntersuchung nach 9 Jahren: Jetzt totale Lähmung. Weitestgehende Atrophie der ganzen Muskulatur, starke Kontrakturen: Krallenhand.

5. 1932; Krankenblatt Nr. 1232
vom 26. 6. 32 — 8. 7. 32.

Vorgeschichte: Wilhelm Sp. aus E., 21 Jahre; Beruf: Schreiner. Am 26. 6. 32 erlitt der Kranke bei einer Spazierfahrt mit seinem Motorrad einen Zusammenstoß mit einem Auto, wobei er von seinem Rad herabgeschleudert wurde und auf die Schulter stürzte. Keine Commotio cerebri. Linker Arm sofort völlig gelähmt.

Befund: Hornerscher Symptomenkomplex.

Extremität: Der linke Arm hängt schlaff neben dem Körper, heftige Schmerzen in der ganzen Extremität, Hypästhesien, Hand analgetisch und anästhetisch.

Elektrisch: Komplette Entartungsreaktion.

Reflexe: Armreflexe links nicht auslösbar.

Diagnose: Im wesentlichen untere Plexuslähmung.
Auf konservative Behandlung und Glykokoilmedikation Besserung der Sensibilitätsstörungen (besonders Oberarm) und Nachlassen der Schmerzen.

Nachuntersuchung nach 5 Jahren: Geringgradige Restitution des Biceps, der auch etwas Funktion hat. Aktive Beweglichkeit des linken Armes durch Vermittelung der Schulterblattmuskulatur erstaunlich gut und ziemlich kräftig. Sensibilität bis Ellbogen und an der Ulnarseite des Vorderarmes vorhanden. Linksseitiger Schulterblatthochstand. Wegfall der beiden unteren Portionen des M. pectorialis maior: Verletzung der Nn. thoracales anteriores.

Die Anzeige zu den Operationen in den erwähnten Fällen wurde aus verschiedenen Erwägungen heraus gestellt. In Fall 1 war das Ziel der Operation die Nervennaht. Mit der Möglichkeit des Gelingens durfte man rechnen, da der Unfall erst drei Wochen zurücklag und man ausgedehnte narbige Veränderungen, wie in dem vorgefundenen Maße, nicht voraussehen konnte. Nach Foerster läßt die frühzeitige ausgedehnte narbige Entartung auf eine individuelle Disposition zur überschießenden Narbenbildung schließen, ähnlich der der Keloidträger.

In den Fällen 2, 3 und 4 war mit der Neurolyse und gegebenenfalls der Nervennaht die Einleitung der Heilung beabsichtigt. Für den Mißerfolg in den Fällen 2 und 3 sind vermutlich die ausgedehnten narbigen Um- bzw. Verwachsungen und die weitgehende Degeneration der Nervenelemente verantwortlich. Im Fall 4 verhinderte der hohe Wurzelausriß die Wiedervereinigung

der Stümpfe. Vermutlich bestand hier im Augenblick der Gewalteinwirkung maximale Spannung, und die straffen Plexusteile rissen an ihrer Befestigungsstelle.

Scharfe Traumen, wie sie als Schuß- und Stichverletzungen vorkommen, spielen als Ursache der Plexusschädigung in Friedenszeiten eine untergeordnete Rolle. Dem gegenüber bot gerade die Schußverletzung des Hals-Arm-Geflechtes in der Kriegschirurgie ein reiches Betätigungsfeld (Vogt).

6. 1933; Krankenblatt Nr. 1747
vom 3. 8. 33 — 26. 8. 33.

Vorgeschichte: Gustav W. aus Z., 24 Jahre; Beruf: Taglöhner. Der Kranke erlitt vor 5 Wochen eine Schußverletzung der rechten Schulter. Ausschußöffnung nicht vorhanden. Sofortige Motilitätsstörung. Konservative Behandlung im Heimatkrankenhaus.

Befund: Starke Atrophie der rechten Schultermuskulatur, des Deltoideus, des Triceps und der Unterarmmuskulatur. Streckung in Hand-, Finger- und Ellbogengelenk unmöglich. Aktive Hebung im Schultergelenk bis 45 Grad.
Die Röntgenaufnahme zeigt eine in der Mitte verdickte Scapula. Nach lateral steht eine kleine Spitze vor. Narbe reizlos, gut verschieblich. Steckschuß in der rechten Scapula.

Elektrisch: Entartungsreaktion, besonders des Deltamuskels.

Diagnose: Schußverletzung des Plexus cervico-brachialis rechts. Auf konservative Behandlung keine Besserung. Zur angeratenen operativen Behandlung erschien der Kranke nicht.

Zur Nachuntersuchung war der Kranke nicht auffindbar.

7. 1935; Krankenblatt Nr. 319
23. 1. 35.

Vorgeschichte: Cäsar B. aus St., 46 Jahre; Beruf: Kaufmann. 30. 3. 1918 Granatsplitterverletzung in der rechten Supraclaviculargrube und Lungenverletzung. Kurze Zeit bewußtlos. Rechter Arm sofort gelähmt. Im Mai 1918 Rippenresektion infolge Lungenabszeßbildung durch Granatsplitter. Ende Oktober 1918 Nervennaht in der rechten Supraclaviculargrube. Seitdem ist der Arm in allen Gelenken wieder gut beweglich. Die Finger spreizen sowie Daumen adduzieren unmöglich. Seit 1919 immer konservativ behandelt.

Befund: In der rechten Supraclaviculargrube findet sich eine ungefähr 10 cm lange, nach hinten verlaufende, reizlose Narbe. Im hinteren Winkel zwischen diesen beiden eine etwa markstückgroße Narbe. Seit ungefähr 8 Wochen Schmerzen entlang dem Ulnaris. Horner! Rechtskonvexe Skoliose der oberen Brustwirbelsäule. Am rechten Vorderarm motorische und sensible Ausfälle. Der vierte Finger steht in leichter, der fünfte in fast vollständiger Beugekontraktur. Atrophie des Daumen- und Kleinfingerballens und der Interossei. Der Kranke kann rechts keinen vollständigen Faustschluß machen.

Elektrisch: Starke Beeinträchtigung im Bereiche des Medianus und des distalen Teiles des Radialis. Am Ulnaris indirekte Erregbarkeit unmöglich.
Pyramidale Zeichen sprechen für eine Läsion des Halsmarkes. Sehr eigenartig ist, daß, wie der Kranke angibt, unwillkürlich beim Schmerzeintritt die Hand nach oben fährt.

Reflexe: Auf der rechten Rumpfseite sind die Reflexe gesteigert.

Diagnose: Stationärer Zustand einer unteren Plexuslähmung. Konservative Behandlung mit Antineuralgica.
Nachuntersuchung nach 3 Jahren: Außer verstärkter Schmerzen keine Änderung.

Die sofortige und anhaltende Motilitätsstörung des Falles 6 spricht für eine Durchtrennung des nervösen Gewebes. Dazu kommt möglicherweise eine Druckwirkung der in der Mitte durch Callus verdickten Clavicula, die sich in einer Verschlimmerung des Leidens äußern kann.

Im Fall 7 ist die Angabe, daß der Arm vollständig gelähmt gewesen ist, nur aus dem Bericht des Kranken bekannt. Eine Nachprüfung war nicht möglich. Falls die Angaben des Kranken stimmen, hat die Operation, obgleich nach sieben Monaten nach Eintritt der Lähmung vorgenommen, erheblich geholfen.

II. Allmählich eintretende mechanische Schädigungen.

Ihre Grundlagen bilden:

1. Die Neuritis. Die Ursachen sind in der Hauptsache Kontusionen, Zerrungen, wiederholter Druck, z. B. „Beschäftigungsneuritis". Es erfolgt eine Entzündung des Perineuriums und des interstitiellen Gewebes. Daran schließt sich eine bindegewebige Wucherung des Nervenbindegewebes an mit gleichzeitigem Zugrundegehen von nervöser Substanz. Die Reizerscheinungen bestehen in Schmerzen, Parästhesien und Hyperästhesien.

Die Lähmungserscheinungen sind: Anästhesien, motorische Schwäche, schlaffe Lähmungen, Reflexschwund, trophische Störungen. Die Muskelatrophie, die Entartungsreaktion und die Kontrakturen können weitere Folgen sein. Die Behandlung richtet sich nach der schädigenden Ursache. In der Mehrzahl der Fälle wird sie eine symptomatische sein.

In nichtbehandelten Fällen nimmt der Verlauf chronischen Charakter an.

2. Die Nervenquetschung kann in leichter Form schon durch Druck während des Schlafes in ungünstiger Lage verursacht werden. Die geringen, meist nur sensiblen Erscheinungen verschwinden sofort unter Kribbeln nach Stellungsänderung. Schwerere Formen können mehrere Wochen anhalten. Die Ursache hierfür sind z. B. Quetschungen des Plexus zwischen dem Schlüsselbein und der ersten Rippe oder der Druck des Oberarmkopfes auf das nervöse Gewebe während der Narkose. Hierhin gehören weiterhin die Geburts-, die Klimmzugs-, die Berufs- und die Krückenlähmungen. Sie beruhen auf schädigendem Druck bzw. schädlichem Zug auf die Nervenelemente. Die traumatischen An-

eurysmen und die übermäßige Callusbildung ergänzen die Gruppe dieser Lähmungsursachen.

3. Die subcutane Nervendehnung und -zerreißung kann als Nebenverletzung bei Frakturen auftreten. Sie bedingt eine vorübergehende oder dauernde Funktionsstörung.

1. Besonderes Interesse unter den Druckschädigungen verdient die durch Narbengewebe entstandene Quetschung des Plexus cervico-brachialis. Sie ist die häufigste Ursache der Drucklähmungen überhaupt. Eine primäre Störung des Armgeflechtes durch Narbendruck liegt vor bei den Weichteilverletzungen der Plexusumgebung. Schädigungen sekundärer Art sind z. B. anschließende Narbenbildung nach direkten Verletzungen der nervösen Elemente. Hier löst die Narbe allmählich die erste krankheitserregende Ursache ab. Die Folgen sind oft erschwerte Diagnosestellung, immer verzögerte, in vielen Fällen unmögliche Heilung.

2. Eine weniger häufige Druckschädigung des Armgeflechtes verursachen die wachsenden Tumoren. Sehr selten ist das echte Neurom. Häufiger finden sich die traumatischen oder nach Sonntag „Narbenneurome". Als Regenerationsprodukte entstammen sie dem Nervenbindegewebe infolge übermäßiger Wucherung verletzter Nervensubstanz. Ganz selten sind die Neurinome und die Neurofibrosarkome. Nach Verocay sind die Neurinome aus embryonal liegengebliebenen Nervenelementen hervorgegangen.

8. 1932; Krankenblatt Nr. 3356
vom 27. 12. 32 — 29. 12. 32.

Vorgeschichte: Karl L. aus F., 42 Jahre.
Am 17. 12. 32 stürzte der Kranke bei Glatteis auf die linke Schultergegend. Im Bereich der Schulter keine stärkeren Schmerzen. 2—3 Tage später Schmerzen im linken Schulterblatt, Ellbogengegend, 2. und 3. Finger. Diese beiden Finger wurden zuweilen taub.
Befund: Geringe Hypästhesie im Gebiet des Nervus medianus. Motorische Symptome bestehen nicht.
Diagnose: Leichte Plexusneuritis links.
Auf Behandlung mit Lichtbädern verschwinden die Schmerzen.
Nachuntersuchung nach 6 Jahren: Keine Schmerzen mehr. Zuweilen nur noch Taubheit der Fingerspitzen.

---

9. 1928; Krankenblatt Nr. 2614
vom 12. 9. 28 — 14. 9. 28.

Vorgeschichte: Richard Sch. aus N., 20 Jahre; Beruf: Sandstrahlbläser.
Am 22. 10. 27 zog sich der Kranke bei Entrostungsarbeiten an einer Eisenbahnüberführung durch einen Sturz von einem Gerüst auf einen fahrenden Schnellzug eine Verletzung an der linken Stirnseite (angeblich seither epileptische Anfälle) und einen linksseitigen Schlüsselbeinbruch zu. 3 Tage später Nant der Clavicula. Seitdem linker Arm immer „schlechter" geworden.

Befund: Aktive Hebung in Schulter- und Beugung in Ellbogengelenk unmöglich. Passiv alle Gelenke gut beweglich. Starke Atrophie der Muskeln des linken Armes, bes. Deltoideus. Sensibilitätsstörungen im Axillarisgebiet.
Röntgenbefund: An der Grenze von mittlerem zu äußerem Drittel der Clavicula starker Callus.
Elektrisch: Triceps noch nahezu normal erregbar. Träge Zuckungen im Biceps und Deltoideus.
Diagnose: In der Hauptsache obere Plexuslähmung im Anschluß an eine Schlüsselbeinfraktur.
Dem Kranken wurde operative Freilegung und Nervennaht vorgeschlagen. Gleichzeitig wurde er darauf aufmerksam gemacht, daß absolute Aussicht auf Heilung nicht gegeben werden kann. Die Möglichkeit einer Besserung besteht. Bei Versagen der Nervennaht wäre an Ersatzplastik für Deltamuskel zu denken, und dann könnte man den elektrisch normal erregbaren Triceps soweit kräftigen, daß man ihn an Stelle des Biceps nach vorn verpflanzen könnte.
Der Kranke lehnte jeden operativen Eingriff ab.
Nachuntersuchung nach 10 Jahren: Keinerlei Besserung.

Es ist sehr bedauerlich, daß es hier nicht zur operativen Freilegung kam. Wie der Kranke angibt, soll seit der Reposition der Clavicula sein Arm immer „schlechter" geworden sein. Es liegt sehr nahe, daß die starke Callusbildung an der Vereinigungsstelle der Schlüsselbeinbruchstücke auf den Plexus drückt und die Symptome der Lähmung verursacht. Die Abtragung eines Großteils des übermäßigen Callus wäre dann zur Restitution unbedingt am Platze gewesen.

---

10. 1935; Krankenblatt Nr. 4065
vom 23. 8. 35 — 3. 11. 35
vom 28. 11. 35 — 21. 12. 35.
Vorgeschichte: Frau Minna U. aus G., 43 Jahre.
Die Kranke wurde vor 3½ Jahren wegen rechtsseitigen Mammacarcinoms radikal operiert, später mehrfach nachbestrahlt. Seit ½ Jahr zunehmende Schwellung im ganzen rechten Arm. Außerdem Gefühllosigkeit. In letzter Zeit auch sehr störende Parästhesien.
Befund: An der rechten Halsseite findet sich in der Supraclaviculargrube und etwas höher bis zum Sternocleidomastoideus eine derbe Gewebsinfiltration mit deutlichem Druckschmerzpunkt dicht über dem medialen Teil des Schlüsselbeines. Eigentliche Knoten nicht fühlbar.
Der rechte Arm ist stark geschwollen und hängt schlaff herab. Aktive Bewegungen bis auf geringe Streck- und Beugebewegungen in den Fingergelenken unmöglich. Passive Bewegungen frei. Muskulatur im Schultergebiet atrophisch. Im Versorgungsgebiet des oberen Plexus brachialis rechts vollkommene Anästhesie für alle Qualitäten. Ulnaris hypästhetisch.
Diagnose: Carcinomrezidiv im rechten Plexus brachialis.
Auf Röntgenbestrahlung und Massage schwillt der Arm etwas ab. Auf Pantopondepots gegen Parästhesien im rechten Arm völlige Beschwerdefreiheit.
28. 11. 35. Weitere Anschwellung, Parästhesien, aktive Bewegungen kaum möglich.

Operation am 30. 11. 35 in Lachgas-Äther-Narkose (Prof. Kirschner). Längsschnitt an der rechten Halsseite über das Schlüsselbein hinweg in den Sulcus bicipitalis medialis des rechten Armes. Freilegung des Schlüsselbeins und Resektion desselben in einer Ausdehnung von 5 cm. In der Tiefe derbes Narbengewebe. Nach Durchtrennung des narbigen Gewebes Freipräparieren der Vena und Arteria axillaris und der Ausläufer des Plexus brachialis. 3. 12. 35 Arm erheblich abgeschwollen. Sensibilität und Motilität unverändert. Zeitweise noch heftige ziehende und schießende Schmerzen. Auf konservative Behandlung weiterer Rückgang der Schwellung, und zwar am Oberarm um 4 cm, am Unterarm um $7^1/_2$ cm. Keine Erholung der nervösen Funktion, keine völlige Beseitigung der schweren Parästhesien.
Die Kranke starb nach 1 Jahr an Krebskachexie.

In diesem Falle wurden die Beschwerden im Armgeflecht durch Carcinommetastasen im Plexus hervorgerufen. Aber schon der Brustkrebs selbst vermag durch die Schwellung der axillären Lymphdrüsen einen Druck auf das Gefäß-Nerven-Geflecht auszuüben, der eine elephantiastische Schwellung der betreffenden Extremität und heftige neuralgiforme Schmerzen im Oberarm und in der Schulter auslösen kann.

3. Die Anomalien Halsrippe, Skoliose, krankhaft lange Querfortsätze des siebten Halswirbels können ebenfalls allmählich auftretende pathologische Erscheinungen im Plexus cervico-brachialis bewirken. Wichtig sind vor allem die Halsrippen, die nach Sonntag häufig neben einer Cervicothoracalskoliose „von besonders hoher Lokalisation und besonderer Starrheit" auftritt. Nach neueren Erfahrungen sind die Halsrippen häufiger als allgemein angenommen wird. Sonntag gibt 1 % ihres Vorhandenseins an, außerdem sollen sie sich bis zu $^2/_3$ aller Fälle beiderseitig finden. Sie sind wohl auf Störungen in der Keimentwicklung zurückzuführen. Nach Bumke und Foerster machen diese zusätzlichen Rippen erst dann Beschwerden, wenn traumatische oder infektiös-entzündliche Veränderungen hinzukommen. Das wichtigste Symptom bildet die Druckempfindlichkeit des siebten Halswirbelquerfortsatzes mit Ausstrahlung der Schmerzen in die Hand. Sensibilitätsausfälle können vollkommen fehlen. Auch wirkliche Lähmungen sind sehr selten (Foerster). Sie betreffen dann in erster Linie den Nervus ulnaris, weniger den Nervus radialis, ganz selten den Nervus medianus. Mitunter bilden Armneuralgien und Parästhesien die einzigen Symptome.

Bezüglich der speziellen Pathologie unterscheidet man:

1. Die Schädigung durch eine reguläre, mit dem Processus transversus des siebten Halswirbels artikulierende Rippe.

2. Die Schädigung durch eine krankhafte Verlängerung des Processus transversus des siebten Halswirbels. Foerster gibt dies als die häufigere Form an. Die eigentliche Ursache der Er-

scheinungen im Armgeflecht bildet dann ein derb fibröser Strang, der von der Verlängerung aus bis zur ersten Rippe zieht.

11. 1937; Krankenblatt Nr. 1519
vom 27. 4. 37 — 11. 5. 37.

Vorgeschichte: Wilhelm H. aus L., 16 Jahre; Beruf: Weber. Weihnachten 1935 Sturz auf die Brustwirbelsäule und den Hinterkopf. Die in der Halsbrustwirbelsäule aufgetretenen Schmerzen verloren sich bald wieder. Ende 1936 erneutes Auftreten der Beschwerden in der Halsbrustwirbelsäule ohne äußeren Anlaß. Gleichzeitig bemerkte der Kranke eine Leistungsverminderung in seinem rechten Arm und in den Arm ausstrahlende Schmerzen.

Befund: Im Bereich der Brustwirbelsäule findet sich eine Skoliose. Die Beweglichkeit des rechten Armes ist frei. Diese Extremität ermüdet leichter als die linke. Atrophie der rechten Armmuskulatur. Hauttemperatur seitengleich.

Röntgenbefund: Die Röntgenaufnahme zeigt auf beiden Seiten ziemlich große Halsrippen. Außerdem ist deutlich die Skoliose der Hals-Brust-Wirbelsäule zu erkennen.

Elektrisch: Keine Entartungsreaktion.
Diagnose: Plexusschädigung durch Halsrippen.

Operation am 28. 4. 37 in Lokalanästhesie (Prof. Kirschner). Etwa 12 cm langer Hautschnitt 2 Querfinger breit rechts neben der Dornfortsatzreihe vom 6. Hals- bis 4. Brustwirbel. Subperiostale Entfernung der rechten Halsrippe. Sie ist außerordentlich groß.
Die Röntgenaufnahme 2 wurde während der Operation aufgenommen. Die Bleimarke zeigt die Ansatzstelle der gerade entfernten Halsrippe (rechts).

5. 5. 37 Heilverlauf ungestört. Der Kranke hat nur geringe Schmerzen an der Operationswunde. Er gibt an, daß sich die ziehenden Schmerzen verloren hätten.

Nachuntersuchung nach 1½ Jahren: Äußerst günstige Ergebnisse. Restschaden von Nervus suprascapularis. Abflachung des rechten Intraspinatus minimaler Art. Außenrotation des gestreckten Armes wenig different gegen links: Hauttemperaturen des 3., 4. und 5. Fingers rechts je 1 Grad wärmer als links: leichte Sympathicusreizung. Sonst Sensibilität und Motilität vollkommen intakt. Der Kranke ist völlig beschwerdefrei.

Dieser Fall ist geradezu ein Schulbeispiel für Plexus-brachialis-Schädigungen durch Halsrippen. Auslösendes Moment der Beschwerden war zweifellos das Trauma.

Der Fall 11 zeigt objektiv wie subjektiv die besten Ergebnisse, da doch der Kranke in seinem Beruf als Weber seine Arme tüchtig beansprucht und die ehemals geschädigte Extremität in keiner Weise schont oder zu schonen sich veranlaßt fühlt.

---

c) Die bakteriell-toxischen Schädigungen des Plexus cervico-brachialis.

Sie können auf dem Blut- oder Lymphweg zustande kommen.

I. Bei den Narkoselähmungen, den Lähmungen nach CO- und Alkoholvergiftung liegt neben der mechanischen eine toxische Ursache vor. Die toxische Schädigung äußert sich auch oft in Form einer Neuritis oder einer Neuralgie. Nach der Beseitigung der besonderen Ursache, z. B. einer ungünstigen Lagerung des Armes, wird eine symptomatische Behandlung meist zum Ziele führen. Dies trifft auch für die Plexusschäden durch die „Konstitutionserkrankungen" wie Gicht und Rheumatismus zu.

II. Lähmungserscheinungen im Armgeflecht nach der Anwendung von Heilseren sind bei Diphtherie- und Antitetanusserum zu beobachten. Besonders auffällig sind die Schädigungen durch das Antitetanusserum. Die Literatur zählt nach Müller und Quéné vier Gruppen der Komplikationen, die nach Einspritzungen von Antitetanusserum eintreten können. Darunter nehmen die Nervenveränderungen die bedeutendste Stellung ein. Außer Nesselausschlag, Fieber, Erbrechen, Kopf- und Gelenkschmerzen entstehen ungefähr 10—12 Tage nach der Serumgabe in der Gegend, in der später die Lähmung auftritt, heftige Schmerzen. Darauf erfolgt die Lähmung der oberen Plexusanteile, die motorisch, sensibel oder gemischt sein kann. Charakteristisch für diese Sonderart der Erbschen Lähmung ist die außerordentlich rasch fortschreitende Atrophie und komplette Entartungsreaktion. Merkwürdigerweise tritt diese Lähmung häufiger bei Männern als bei Frauen auf (Molfetta). Beweise für die Ursache ihrer Entstehung liegen bisher nicht vor; doch glaubt man, den Grund in ungenügend neutralisiertem Antitetanusserum, das einen besonders großen Neurotropismus besitzt, sehen zu können. Nach Anwendung von beruhigenden Mitteln und später durch konservative Behandlung tritt die motorische Funktion meist wieder auf. Strychnin soll beschleunigend auf die Regeneration wirken.

III. Als letzte Ursache der infektiös-toxischen Schädigungen des Plexus cervico-brachialis sei die Fokalinfektion angeführt. Für den zahnärztlichen Beruf ist sie von weittragender Bedeutung, besonders seit Muray nachwies, daß der „focus of infection", nämlich der örtliche Gewebsbezirk, der die pathogenen Keime enthält, am häufigsten in der Mundhöhle gefunden wird. An Ur-

sachen der Plexusschädigungen dieser Genese beschreibt die Literatur: subperiostale Abszesse der Processus alveolares im Anschluß an Parodontitis marginalis, sowie kariöse Zähne schlechthin. Die Vorhersage ist günstig. In der Regel verschwinden die Beschwerden nach der Eröffnung der Abszesse bzw. nach der Exstirpation oder der Extraktion der kariösen Zähne. Die Erscheinungen dieser Armnervenschädigungen zeigen sich in heftigen Schmerzen bei der aktiven wie der passiven Bewegung der betreffenden Extremität unter gleichzeitigem Übelsein, Brechreiz und Ohrensausen.

Verantwortlich für die Symptome im engeren Sinne ist eine allmählich sich entwickelnde Toxinämie. Die dann im Blute kreisenden Bakteriengifte rufen eine Neuritis des Plexus cervico-brachialis hervor, die bei jeder Bewegung des betreffenden Armes starke Schmerzen auslöst und so reflektorisch eine Ruhigstellung, keine eigentliche Lähmung, bewirkt.

12. 1935; Krankenblatt Nr. 3587
vom 9. 9. 35 — 2. 10. 35.

Vorgeschichte: Emma K. aus Sch., 22 Jahre; Beruf: Schneiderin. Die Kranke spürte vor 5 Wochen beim Kuchenrühren plötzlich in der linken Schulter einen Schmerz. Nach 2 Tagen Schmerzen in der rechten Achselgegend, die auf Wärme und Massage in ambulanter Behandlung nicht wesentlich besser wurden.

Befund: Die Gegend des rechten Schultergelenkes ist diffus geschwollen. Bei der Palpation zeigt sich eine derbe Infiltration des oberen Bicepsteiles. Diese Infiltration geht diffus subcutan gegen die Clavicula und das Acromion weiter. Das infiltrierte Gebiet ist stark druckempfindlich. Aktive Bewegungen können nicht ausgeführt werden. Der Versuch passiver Bewegungen ist äußerst schmerzhaft.

Röntgenbefund: Erguß im rechten Schultergelenk.
Stärkste Druckempfindlichkeiten bilden sich am Plexus aus. Deutliche Parese des Deltoideus, Supraspinatus, Biceps und der Beuger des Vorderarms. Sensibilitätsstörungen des Nervus cutaneus antebrachii lateralis.

Diagnose: Rheumatische Neuritis des Plexus brachialis links. Unter konservativer Behandlung (Heizen, Massage, Salicyl, Galvanisieren) gehen die subjektiven Beschwerden weitgehend zurück.

Zur Nachuntersuchung war die Kranke nicht auffindbar.

---

13. 1934; Krankenblatt Nr. 497
vom 25. 4. 34 — 5. 5. 34.

Vorgeschichte: Eva B. aus F., 25 Jahre.
Am 10. 9. 33 wurde die Kranke von einem Auto angefahren. Sie erlitt eine schwere Weichteilwunde am linken Oberarm. $^1/_4$ jährige Behandlung im Kreiskrankenhaus A., wo die Kranke zu Anfang der Behandlung eine Antitetanusseruminjektion erhielt. Entlassung am 29. 2. 34 mit nicht völlig geschlossener Wunde.

Befund: Am linken Oberarm von der Mitte der Oberarmrückseite eine etwas verbreiterte, zu dem Ellbogen ziehende Narbe, die sich auf der Innenseite des Oberarmes in zwei auseinanderziehende Narben gabelt. Narbe zum Teil rötlich verfärbt, stellenweise mit einer dünnen Borke

belegt. An der Innenseite eine auf Druck schmerzhafte Schwellung (etwas oberhalb des inneren Condylus). Die Extremität kann im Ellbogen fast vollständig gestreckt und gebeugt werden. Bewegungen des Handgelenks und der Finger frei. Selbsttätige Bewegungen werden zögernd ausgeführt. Hypästhesie des gesamten linken Armes. Außerdem klagt die Kranke über dauernde Schmerzen.

Diagnose: Armplexusneuritis links.

Auf konservative Behandlung geht die Schwellung zurück, die Narbe sieht besser aus, die Schmerzen bessern sich, um nach einem Monat bis auf die in den Fingern völlig zu verschwinden.

Nachuntersuchung nach 4 Jahren: Leichte Verschlimmerung des Leidens. Rückkehr der Schmerzen, aufsteigende Störung im Gesamtplexus, geringe Atrophie der gesamten Arm- und Handmuskeln, dystrophische und vasomotorische Störungen, die die Parästhesien und Schmerzen erklären.

Die Störungen im Armgeflecht sind mit großer Wahrscheinlichkeit auf die Antitetanusseruminjektion, die die Kranke kurz nach dem Unfall erhielt, zurückzuführen. Das Serum verursachte eine Reizung der sensiblen Fasern, die als Armplexusneuritis in Erscheinung trat.

---

d) Die Heilungsaussichten.

Der voraussichtliche Heilungsverlauf der Schädigungen des Hals-Arm-Geflechtes hängt ab:

1. von der Ursache der Schädigung;
2. von der Art der Erkrankung;
3. von dem Alter des bestehenden Schadens;
4. von den pathologisch-anatomischen Veränderungen in und um den Plexus.

Die mechanischen Verletzungen außer der Commotio bieten im allgemeinen ungünstigere Heilungsaussichten als die bakteriell-toxischen Schädigungen. Der Bluterguß und die Narbenbildung sind fast stete Begleiter des Traumas und bilden in jedem Falle ein Hindernis für die Regenerationsvorgänge. Für die narbige Degeneration trifft dies in erhöhtem Maße zu. Die Heilung wird also zum mindesten verzögert, in vielen Fällen vereitelt.

Dem gegenüber lassen die infektiös-toxischen Schädigungen eine günstige Vorhersage zu. Eine langsame aber stetige Besserung innerhalb einiger Wochen bis zur endgültigen Heilung ist für sie typisch.

2. Die Motilitätsstörungen sind stets ernst zu beurteilen. Bedeutend besser fällt die Vorhersage für die Sensibilitätsrückkehr aus. Teilweise ist diese günstige Aussicht bedingt durch die stärkere Regenerationskraft sensibler Nerven, teilweise durch das ausgedehnte sensible Anastomosennetz. Denn bei unvollkommener Regeneration der verletzten sensiblen Leitungsbahnen können

Nerven benachbarter Gebiete zum Teil die sensible Versorgung der hypo- bzw. anästhetischen Bezirke mitübernehmen.

3. Frische Nervenverletzungen bieten immer Aussicht auf Heilungserfolg. Die Grundlagen dafür sind einmal die ungeschmälerte Regenerationskraft der nervösen Elemente, zum andern Male die noch geringe Narbenbildung und die fehlende Atrophie.

4. Von grundlegender Bedeutung für die Wiederherstellung der Leitfähigkeit sind die pathologisch-anatomischen Veränderungen. Grobe anatomische Zerstörungen der Nervensubstanz oder ihrer Umgebung geben schlechtere Heilungsaussichten als reine kurzdauernde Quetschungen mit vorübergehenden Ernährungsstörungen in den Nervenelementen.

Hoher Wurzelausriß gibt keine Heilungsaussicht. In vielen Fällen machen ausgedehnte narbige Veränderungen der mechanischen Verletzungen eine Heilung unmöglich.

Die Spontanheilung des durchtrennten Nerven ist fast ausgeschlossen. Eine teilweise Funktionswiederkehr tritt in seltenen Fällen ein, wenn die zentralen Stümpfe bei der Regeneration das periphere Ende erreichen. Die Voraussetzung dafür aber ist eine ganz geringe Entfernung voneinander und geringster Bluterguß.

e) Die Anzeigestellung zur operativen Freilegung und zur konservativen Behandlung.

Die richtige Beurteilung der Schwere einer Nervenschädigung hängt immer von einer eingehenden Untersuchung und von einer 3—4 Wochen langen genauen Beobachtung ab. Dann erst vermag die wichtige Entscheidung für operatives Vorgehen oder konservative Behandlung getroffen werden. Man darf sich dabei aber nie auf eine Untersuchungsmethode allein verlassen. Dies beweist z. B. die elektrische Untersuchung: man prüft zunächst für jeden Muskel die elektrische Erregbarkeit, für den galvanischen Strom auch quantitativ. Ein direkt geschädigter Muskel (keine Nervenlähmung) ergibt keine Entartungsreaktion. Er zeigt in seiner Erregbarkeit quantitative Herabsetzung bis zur vollkommenen Aufhebung. Andererseits kann trotz bestehender Entartungsreaktion die Funktion des Muskels erhalten sein. Funktion und elektrische Erregbarkeit brauchen nicht parallel zu laufen. Aber auch die Wiederherstellung der Funktion und die elektrische Erregbarkeit laufen nicht parallel. Häufig sieht man schon die ersten Anzeichen der wiederkehrenden Motorik, bevor sich noch in der elektrischen Erregbarkeit etwas geändert hat. Ja, oft sinkt die galvanische Erregbarkeit trotz fortschreitender Besserung noch weiter ab.

Und doch ist gerade in Zweifelsfällen die elektrische Untersuchung von großer Wichtigkeit. In frischen Fällen der hysteri-

schen Lähmungen schafft sie oft Klarheit. Außerdem weist Vogt hier auf ihren Wert als Suggestivmittel hin.

In frischen Fällen mit Kontinuitätsdurchtrennungen, die stets operativ behandelt werden sollten, gibt die galvanische Erregbarkeit einen Fingerzeig. Hier sinkt sie rascher zu niederen Werten ab als in anderen schweren Fällen. Ein weiteres Symptom der Kontinuitätsdurchtrennung ist die Druckschmerzhaftigkeit im zentralen Nervenstamm. Absolute Sicherheit über die Art und Ausdehnung der Nervenschädigung gibt allerdings immer erst die Operation.

Bei fortschreitender Besserung empfehlen sämtliche Autoren konservative Behandlung. Bleibt aber die Lähmung nach Ablauf von einigen Wochen auf einem bestimmten Stande stehen, und sind keine Anzeichen der Sensibilitäts- und Motilitätsrückkehr zu bemerken, so sprechen sich Vogt und Stahl für unbedingte operative Freilegung aus. Foerster gibt eine Wartezeit von 6 Monaten an, Kirschner-Nordmann gibt 6—8 Monate, Demmer 3 Monate, Küttner wiederum 8 Monate an. Nach Küttner beträgt die Zahl der Spontanheilungen schwerer Plexusverletzungen innerhalb 15 Monaten $66\frac{2}{3}\,\%$ (bei 24 Fällen). Nach Stahl und auch unseren Erfahrungen trifft dies für die Motorradverletzungen nicht zu, da in der Hauptsache Zerquetschungen vorliegen: „Bei solchen Verletzungen hat ein langes Zuwarten keinen Sinn. Alle diese Plexuslähmungen sind sofort nach dem Unfall vollständige. Sie gehen aber sehr schnell motorisch und sensibel zurück, und ein gewisser Beharrungszustand ist spätestens nach 3 Wochen erreicht. Also alle Plexuslähmungen, die 4 Wochen nach der Verletzung eine partielle Lähmung aufweisen, haben vorübergehend eine vollständige gehabt. Was jetzt nach 4 Wochen noch vorhanden ist, das sollte man bei Motorradverletzungen operativ angehen" (Stahl).

Eine unbedingte Anzeige zur operativen Freilegung ist gegeben bei nachgewiesenen Druckschädigungen des Plexus durch Halsrippen, Tumoren, Aneurysmen, Clavicula- bzw. Rippenbrüchen und bei fast allen Verletzungen des Armgeflechts durch Motorradunfälle. Bei diesen ist nach unseren Erfahrungen der Erfolg der Freilegung allerdings ein sehr bescheidener. Bei offenen Verletzungen des Plexus ist operatives Angehen immer anzuraten, vorausgesetzt, daß der Allgemeinzustand des Verletzten und die örtlichen Wundverhältnisse den Eingriff erlauben. Allerdings ist hier die Gefahr der Wundeiterung sehr groß, und in eiternden Wunden hält die Nervennaht nicht sicher (Garré-Küttner-Lexer). Zum wenigsten aber sollte der Versuch einer Naht nicht unterbleiben. Je später die Wiederherstellung einsetzt, desto geringer sind im allgemeinen die Aussichten auf vollkommene Heilung.

Die peri- und endoneurale Blutinfiltration läßt schnell derbes Narbengewebe entstehen, das den geschädigten Nerven um- bzw. durchwächst und die Spätoperation nur allzuoft ganz oder zum Großteil ihres Erfolges beraubt.

Bei Kirscher-Nordmann sind als Gründe für die Frühoperation neben der zunehmenden Atrophie der Ganglienzellen vor allen Dingen die schweren Muskelveränderungen und die Kontrakturen angeführt, die selbst bei Vereinigung der Stümpfe den Operationserfolg vereiteln müßten. Allerdings birgt auch die Frühoperation eine Gefahr: am freigelegten Nerven ist nicht zu entscheiden, ob noch erholungsfähiges und funktionstüchtiges Fasermaterial vorhanden ist. Es wäre ein grober Fehler, dies wegzunehmen. Foerster und Vogt schlagen deshalb die Frühoperation lediglich zur Vornahme der Nervennaht vor. Sollte dann später wegen Ausbleibens der Regeneration eine zweite Operation erforderlich sein, so wäre dies doch immerhin vorteilhafter, als durch zu langes Hinauszögern die günstigste Gelegenheit versäumt zu haben. Allerdings dürfte der zweite chirurgische Eingriff erst dann vorgenommen werden, wenn man sich über die Ursache des Mißerfolges der ersten Operation im klaren ist.

Die operative Freilegung gibt bei der Unmöglichkeit der Nervennaht Gelegenheit, durch andere chirurgische Maßnahmen die gestörte Funktion zu bessern:

1. durch Nervenpfropfung
2. durch Nervenplastik
3. durch Tubulisation

} während der Operation

4. durch Muskelverpflanzung
5. durch Sehnentransplantation

} in Form späterer Operationen.

Nervenpfropfung: Vereinigung des peripheren Endes des durchtrennten Nerven mit dem zentralen eines anderen absichtlich durchtrennten Nerven geringerer Bedeutung.

Nervenplastik: a) durch Nervenlappen. Der verletzte Nerv wird gespalten und auf einen angeschlitzten Nachbarnerven aufgenäht.

b) durch Homöoplastik. Ihr Erfolg ist zweifelhaft. Vereinigung der Stümpfe mit tierischem Material.

Tubulisation: Verbindung von Nervenendigungen innerhalb von Röhrchen, z. B. aus tierischen Arterien (Edinger); Formolgelatine oder Magnesium als Leitseil.

Muskelverpflanzung: Einpflanzung eines Teiles eines normal versorgten Muskels in den gelähmten Nachbarmuskel.

Sehnentransplantation: Vereinigung der Sehne eines funktionstüchtigen Nachbarmuskels mit der Sehne des gelähmten Muskels.

Die Anzeigestellung zur konservativen Behandlung ist vor allem bei toxischen Schädigungen des Plexus cervico-brachialis gegeben. Sie ist außerdem unbedingt erforderlich bis zur Klärung eines Falles, besteht doch ihre Hauptaufgabe durch Elektrisieren, Galvanisieren, Massage, Heißluft, Diathermie, Bewegungsübungen usw. darin, die gelähmten Muskeln vor Überdehnung und vor Schrumpfung zu bewahren, ihre Atrophien zu verhüten, die Schrumpfung in den Gegenspielern zu vermeiden und schließlich eine Gelenkversteifung möglichst nicht zustande kommen zu lassen.

Eine medico-mechanische Behandlung erfordern auch alle die Fälle, bei denen anfänglich eine vollkommene Lähmung bestand (ohne anatomischen Befund), die aber in relativ kurzer Zeit völlig zurückgeht: Commotio nervi.

Manche Autoren sehen einen Gegengrund für die operative Behandlung in partiellen Lähmungen. Jeder Muskel des Armes erhält seine motorische Versorgung aus verschiedenen Wurzeln, was sich bei Teillähmungen günstig auswirken kann. Vogt schließt sich diesem Grund der Zurückhaltung mit operativer Freilegung nicht an, da nach seinen Erfahrungen ein vorsichtiges Vorgehen nur von Nutzen sein kann.

Nach Ablauf der zur Wundheilung notwendigen Ruhigstellung sollten sämtliche operativ angegangenen Fälle mit medico-mechanischen Übungen nachbehandelt werden bis zur endgültigen Heilung, die oft erst nach Monaten oder Jahren erreicht wird. Selbst in Fällen, bei denen die Zeichen einer Regeneration kaum bemerkbar sind, sollte doch eine zeitweise konservative Behandlung nicht versäumt werden.

Foerster erzielte in seinen nicht operierten Fällen keine Besserung. Andererseits führt er die guten Ergebnisse seiner Nervenoperationen auf die besonders sorgfältigen Nachbehandlungen zurück. Unter 370 Nervennähten konnte Foerster 55 % als geheilt, 42 % als gebessert entlassen. Es bleiben also nur 3 % Mißerfolg. Allerdings ist zu berücksichtigen, daß es sich hier nicht lediglich um Plexusverletzungen, sondern vornehmlich um Operationen an anderen peripheren Nerven handelt.

C. Zusammenfassung

Die Heilungsaussichten und die Behandlungsart der Armlähmungen richten sich nach der Art der auf den Plexus einwirkenden Schädigung. Solche Schädlichkeiten können infektiös-toxischen, traumatisch-mechanischen und nicht-traumatisch-mechanischen Ursprungs sein. Eine günstige Vorhersage lassen die infektiös-toxisch bedingten Schädigungen zu; denn sie heilen meist unter konservativer Behandlung. In der Regel ist die vollkommene Wiederherstellung der Leitfähigkeit im Armgeflecht nach einigen Wochen oder Monaten erreicht.

Bei den durch mechanische Einflüsse entstandenen Funktionsstörungen hat man zwischen den traumatisch und den nicht-traumatisch entstandenen Schädigungen zu unterscheiden. Bei den traumatisch entstandenen Störungen ist es für die Behandlungsart und den Behandlungserfolg von ausschlaggebender Bedeutung, zu wissen, ob die schädigende Gewalt das Geflecht völlig durchtrennt hat, oder ob es nur zu einer Quetschung oder Erschütterung der Nervensubstanz gekommen ist. Diese oft schwere Entscheidung kann meist erst durch eine mehrwöchige genaue Beobachtung getroffen werden; denn häufig läßt erst das Bild der Entwicklungstendenz bei der traumatischen Plexuslähmung die sichere Graddiagnose zu.

Die operative Freilegung des Armgeflechtes mit dem Ziel der Nervennaht oder -pfropfung, oder der Narbenlösung ist angezeigt, wenn die Beobachtung mit genügender Wahrscheinlichkeit eine Durchtrennung oder eine Quetschung des Plexus durch frische oder ältere Verletzungsfolgen (Hämatom, Knochenbruchstücke, endo- oder ektoneurale Narbenbildung) ergibt. Die Nervennaht bzw. die Neurolyse hat möglichst frühzeitig zu erfolgen.

Der hohe Wurzelausriß bietet für das operative wie das konservative Verfahren keine Heilungsaussicht.

Dagegen ist eine Commotio nervi immer günstig zu beurteilen. Sie ist stets konservativ zu behandeln.

Die Behandlung und der Verlauf der nicht-traumatisch-mechanischen Verletzungen richten sich nach dem Grundleiden. Die Druckschädigungen durch Halsrippen, durch übermäßige Callusbildung und durch wachsende Geschwülste erfordern immer ein operatives Vorgehen. Die beiden ersten Ursachen lassen eine gute Heilungsaussicht zu. Die Prognose bei Tumordruck hängt

von der Gut- oder Bösartigkeit der Geschwulst ab. Oft ist vor der Operation nicht zu entscheiden, ob die Lähmungserscheinungen durch Metastasendruck oder durch Narbenumwachsung oder -schrumpfung, z. B. nach Mamma-Amputation (Fall 10 der Arbeit), entstanden sind.

Jedes operative Angehen wird durch medico-mechanische Maßnahmen mit dem Ziel der Erhaltung des physiologischen Wachstumsreizes unterstützt und gefördert. Bei Neuritiden, Neuralgien, Folgen der Heilseruminjektion und der Commotio nervi führt die konservative Behandlung allein zum Ziele.

Über die Art und den Erfolg der Behandlung der 13 Krankheitsfälle der chirurgischen Universitätsklinik Heidelberg gibt die beigefügte Tabelle und die folgende Zusammenfassung eine Übersicht.

Von den insgesamt 13 Fällen sind 9 Fälle traumatisch-mechanischen, 2 Fälle nicht-traumatisch-mechanischen und 2 Fälle infektiös-toxischen Ursprungs. Um alle evtl. später eingetretenen Besserungen oder Verschlechterungen des Leidens zu erfahren, wurden die Kranken, soweit sie zu erfassen waren, nachuntersucht. Ein Teil der Kranken kam durch eine schriftliche Mitteilung der Anfrage über den jetzigen Zustand seiner Armlähmung nach.

Von den traumatisch-mechanischen Verletzungen wurden 5 Fälle operiert, 3 Fälle konservativ behandelt. 1 Fall blieb durch Verschulden des Kranken unbehandelt.

In den Fällen 1, 2 und 3 wurde die Operation durch die völlige Zerreißung des Geflechts und durch die ausgedehnten narbigen Veränderungen in der Plexusgegend ihres Erfolges beraubt.

In Fall 4 verhinderte der hohe Wurzelausriß die Wiedervereinigung der Stümpfe.

In Fall 5 versagte die konservative Behandlung. Da es sich um eine untere Plexuslähmung im Gefolge einer Motorradverletzung handelt, dürfte wohl eine Zerreißung der unteren Plexusanteile vorliegen, die auf konservative Behandlung keine Heilung verspricht.

In Fall 6 liegen ähnliche Verhältnisse vor. Infolge der Weigerung des Kranken wurde eine Plexusnaht nicht vorgenommen.

In Fall 7 brachte die Nervennaht praktisch die Heilung der Armlähmung.

Der Fall 8 erforderte ausschließlich konservative Behandlung, die auch vollständige Heilung brachte.

In Fall 9 kam es durch die Weigerung des Kranken leider nicht zur operativen Freilegung der Plexusgegend. Die Ursache der Armlähmung ist vermutlich auf den Druck der überschießenden Callusbildung zurückzuführen. Die Ausschaltung dieser Druckwirkung hätte mit großer Wahrscheinlichkeit Heilung versprochen.

Fall	Schädigungs-ursache	Art der Schädigung	Krankheit bis zur Behandlung	Behandlungs-Art	Besserung			Nachunter-suchung nach:	Jetziger Zustand	
					mot.	sens.	Schmerzen			
1	Motorrad-unfall	Totale Pl.-Lähmung	3 Wochen	Narben-auslösung	/	gering (O.-Arm)	/	$3^1/_2$ Jahren	un-gebessert	Traumatisch-mechanische Schädigung
2	Motorrad-unfall	Obere Pl.-Lähmung	4 Monaten	Narbenauslösung, exeision, N.-Naht	gering	/	/	3 Jahren	un-gebessert	
3	Motorrad-unfall	Totale Pl.-Lähmung	2 Monaten	Narbenauslösung, N.-Naht, N.-Pfropfung	/	/	/	1 Jahr	un-gebessert	
4	Motorrad-unfall	Untere Pl.-Lähmung	3 Monaten	Narbenlösung	/	/	/	9 Jahren	verschlechtert durch Atrophie und Kontraktur	
5	Motorrad-unfall	Untere Pl.-Lähmung	sofort	konservativ und Glykokoll-medikation	/	mittel	mittel	5 Jahren	mot. un-gebessert	
6	Schuß-verletzung	Obere Pl.-Lähmung	5 Wochen	konservativ	/	/	/	/	/	
7	Granat-splitter-verletzung	Untere Pl.-Lähmung	7 Monaten	N.-Naht	erheb-lich	erheb-lich	erheb-lich	20 Jahren	Schmerzen geringe Atrophie	
8	Sturz auf die Schulter	Pl.-Neuritis	10 Tagen	konservativ	/	/	erheb-lich	6 Jahren	geheilt	
9	Clavicula-Fraktur	Obere Pl.-Lähmung	11 Monaten	/	/	/	/	10 Jahren	un-gebessert	
10	Ca-Metastasen	Untere Pl.-Lähmung	6 Monaten	Auslösung aus Narben und Metastasen	/	/	erheb-lich	nach 1 Jahr exitus	/	Mechanische Verletzung
11	Halsrippen	Leistungs-verminderung, Atrophie, Schmerzen	16 Monaten	operative Entfernung der re. Halsrippe	geheilt	geheilt	geheilt	$1^1/_2$ Jahren	geheilt	
12	Toxische Schädigung	Pl.-Neuritis	sofort	konservativ	/	/	gering	4 Jahren	Schmerz-rückkehr, geringe Atrophie	Bakteriell-toxische Schädigung
13	Toxische Schädigung	Pl.-Neuritis	5 Wochen	konservativ	erheb-lich	erheb-lich	erheb-lich	/	/	

Ein Erfolgsvergleich zwischen den operativ und den konservativ behandelten Funktionsstörungen ist wegen des großen Unterschiedes bezüglich der Schwere der Einzelfälle nicht zu ziehen. Man ist geneigt, die schlechten Ergebnisse der operativen Verfahren zum Teil auf die Schwere der Schädigung und auf die lange Wartezeit zwischen Operation und Verletzung zurückzuführen. Allerdings bestehen über den Operationstermin die verschiedensten Meinungen. Auch die Erfolge sind nicht übereinstimmend. Foerster, Vogt und Stahl haben mit ihren Frühoperationen recht gute Erfolge zu verzeichnen. Garré-Küttner-Lexer, Demmer, Kirschner-Nordmann halten wegen der Aussicht auf Spontanheilung eine längere Wartezeit für richtig. Wenn Küttner über 66⅔ % Spontanheilungen bei schweren Plexuslähmungen berichtet, so trifft dies nach den Erfahrungen anderer Autoren und unseren Ergebnissen für Motorradverletzungen nicht zu. Die Erfahrung lehrt, daß bei konservativer Behandlung eine Heilung nicht möglich erscheint.

Von unseren behandelten traumatisch-mechanischen Verletzungen wurden 22,2 % als geheilt, 11,1 % als gebessert und 50 % ungebessert entlassen.

Die Ergebnisse der nicht-traumatisch-mechanischen Schädigungen sind besser. In Fall 11 wurde durch die operative Entfernung der Halsrippe völlige Heilung erreicht. Eine Heilung der Armlähmung in Fall 10 war von vornherein ausgeschlossen. Das Ziel der Behandlung war die Schmerzbeseitigung, die erreicht wurde.

Die Fälle 12 und 13 erforderten ausschließlich konservative Behandlung. Während im Krankheitsfalle 12 eine leichte Verschlimmerung des Leidens zu verzeichnen ist, bestätigt der letzte unserer Fälle die in der Literatur angegebenen guten Heilungsaussichten der infektiös-toxisch bedingten Plexuslähmungen.

In den 3 Fällen totaler Lähmung wurde den Kranken das Absetzen des nur lästigen gelähmten Armes vorgeschlagen. Sämtliche Kranken lehnten aber ab, weil ihnen kleinere Hilfeleistungen des Armes mittels der Schulter-Brust-Muskulatur möglich waren, weil sie aus kosmetischen Gründen den Arm nicht missen wollten, und weil sie schließlich immer noch auf einen spontanen Rückgang der Lähmung hofften.

Zum Schluß sei noch einmal darauf hingewiesen, daß die traumatisch-mechanischen Plexuslähmungen die schlechtesten Heilungsaussichten bieten. Dies bestätigt der Vergleich mit den Ergebnissen anderer Kliniken. Die Frühoperation, bevor es zur Ausbildung ausgedehnter Narben gekommen ist, bringt die Aussicht auf Besserung des Leidens.

Übersichtstabelle über die 13 angeführten Krankheitsfälle.

	Fälle	geheilt	gebessert	ungebessert	gestorben
Nervendurchtrennung	4	1	0	3	0
Fragliche Nervendurchtrennung	3	0	0	3	0
Quetschung und Narbenbildung	2	1	1	—	0
Tumor-Metastasen und Narben	1	0	1	—	1
Halsrippe	1	1	—	—	0
Infektiös-toxisch	2	0	1	1	0

Es sei mir noch gestattet, Herrn Oberarzt Dr. Usadel, Heidelberg, meinen Dank für die Überlassung des Themas und die Unterstützung bei der Arbeit auszusprechen. Gleichzeitig danke ich Herrn Oberarzt Dr. Christian, Heidelberg, für die Aufnahme des neurologischen Befundes bei den Nachuntersuchungen.

Der Plexus cervico-brachialis.

Beteiligung der einzelnen Segmente an seiner Bildung.
(nach von Lanz u. Wachsmuth)

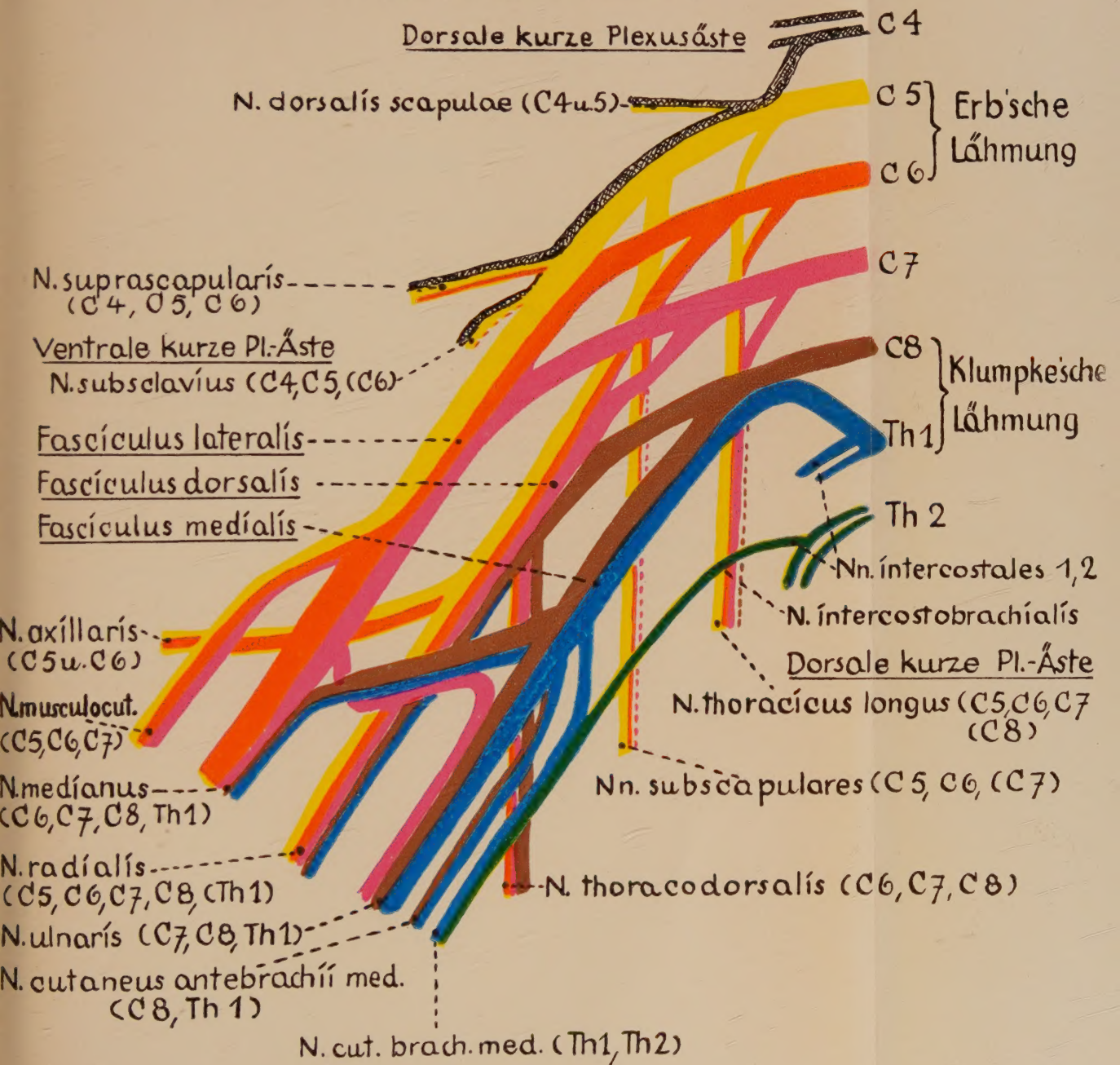

Weggelassen sind die Nn. thoracales anteriores (geb. v. C5, 6, 7, 8 und Th 1)

Schrifttum

1. Bumke und Foerster: Handbuch der Neurologie. 1935, Bd. IX, S. 64 ff.
2. Kirschner-Nordmann: Die Chirurgie. 1930, Bd. III, S. 841 ff., 936 ff.
3. Garré-Küttner-Lexer: Handbuch der praktischen Chirurgie. 1927, Bd. II, 1. Halbband, S. 15, 39 ff., 779; Bd. V, S. 29.
4. Sonntag: Grundriß der gesamten Chirurgie. 1932, S. 22, 101 ff., 131, 395, 675.
5. Vogt: Handbuch der Therapie der Nervenkrankheiten. 1916, Bd. I, S. 437; Bd. II, S. 1191 ff.
6. v. Lanz und Wachsmuth: Praktische Anatomie. 1935, S. 28.
7. Aschoff: Pathologische Anatomie. 1913, Bd. I, S. 576.
8. Stahl: Verletzungen des Plexus brachialis. Zentralorgan für die gesamte Chirurgie) 1936, Bd. LXXIX, S. 593.
9. Bolona: Lähmungen des Plexus brachialis nach Motorradunfall. (Zentralorgan für die gesamte Chirurgie) 1937.
10. Molfetta: Ein Fall von oberer Wurzellähmung nach Einspritzung von Antitetanusserum. (Zentralorgan für die gesamte Chirurgie) 1936, Bd. LXXIX, S. 3.
11. Kranz: Klinische Zahnheilkunde und ihre Grenzgebiete. 1934, S. 230.
12. Zahnärztliche Rundschau: Eine ungewöhnliche Komplikation bei einem Fall von Parodontitis marginalis progressiva. 1938, Heft 37.

Lebenslauf

Am 16. November 1914 wurde ich, Gisela Caemmerer aus Viernheim, zu Friedberg i. H. geboren. Die Reifeprüfung legte ich an der Studienanstalt der Eleonorenschule zu Worms ab. Als Studierende der Zahnmedizin bezog ich im Wintersemester 1935/36 die Ruprecht-Karls-Universität Heidelberg, woselbst ich während meines ganzen Studiums weilte. Im Februar 1937 legte ich die zahnärztliche Vorprüfung, im Frühjahr 1939 die zahnärztliche Hauptprüfung ab.